

# پیوند استخوان و فیزیوپاتولوژی نسج استخوانی

دکتر کاظم علوی \*

پیوند استخوانی از ارکان جراحی ترمیمی داریست آدمی است که امروزه دامنه عمل رسیعی پیدا کرده نه تنها متخصصین ارتوپدی را مجذوب کرده بلکه جای خود را در جراحی پلاستیک، جراحی عمومی و جراحی اعصاب و بعضی رشته های تخصصی دیگر جراحی نیز باز کرده است و قدرت عمل جراحان را افزوده است.

بی‌مناسبت نیست در مورد هیستو - فیزولو - پاتولوژی نسج استخوانی مروری صورت گیرد تا مبحث پیوند استخوان بطور جامعتری مطالعه شود.

## هیستو - فیزیوپاتولوژی نسج استخوانی

1 عناصر سلولی - استخوانی

عناصر مشکله استخوان عبارتند از: ضریع - استئوبلاست - استئوسیت - استئوکلاست و ماده زمینه‌ای (Bone Matrix).  
**ضریع**: پرده فیبری خارجی و پرده رتیکولر ظریف داخلی است که هردو استخوانساز است. در مواردی که انتقال پرده ضریع برای استخوان‌سازی مورد نظر است این پرده ظریف مهم است.

**استئوبلاستها** سلولهای فعال بافت همبند استخوانی است و مراحل حدواسط بین استئوبلاستهای بازوفیل پررنگ و سلولهای رتیکولر کم رنگ نسج لیفی زیاد است.

**استئوسیتها** Osteocytes همان استئوبلاستهاست که در اطاق های کوچک استخوانی که از ماده سفت زمینه‌ای محصول خود تشکیل شده محبوس اند.

در مورد استئوبلاستها عقیده بر اینستکه علاوه بر ساختن ماده زمینه‌ای؛ مسئول آهکی کردن Calcification آن نیز میباشند (تهیه فسفاتاز مسلما کار استئوبلاست است) که خود فسفاتاز تمرکز یونهای کلسیم و فسفر را زیاد میکند.  
**استئوکلاستها** Osteoclasts را سلولهای خورنده استخوانی میدانستند - جائیکه استخوان زنده تحلیل میرود تعدادشان زیاد است اما در

\* رئیس درمانگاه ارتوپدی و جراحی دانشکده پزشکی در بخش جراحی پلاستیک -

بیمارستان امیر اعلم

اطراف محل تحلیل Resorbtion استخوان مرده تمرکزی از استئوکلاستها دیده نمیشود. عقیده شایع بر آنستکه استئوکلاستها هر کدام مجموعه‌ای استئوسیت‌اند که از تحلیل و جذب و انهدام استخوان بدست می‌آید. با این فرضیه؛ استئوکلاست منهدم کننده استخوان نیست بلکه خود حاصل انهدام است.

**ماده زمینه‌ای** محتملاً يك موکو پروتید است مثل غضروف - در مواردی که استخوان سازی بسرعت پیش می‌رود (مثل التیام استخوانها باراشیتیس) گاه ماده زمینه‌ای آهکی نشده Osteoid tissue پیدا میشود که بعداً آهکی میشود - اما در مورد جذب استخوان ماده زمینه‌ای و املاح معدنی توأم جذب و منهدم میشوند - بنابراین اصطلاح دکالسیفیکاسیون صحیح نیست و باید Tinning یا Rarefaction بکار رود.

## ۲ - نمو استخوان.

در این قسمت سه مطلب باید بحث شود:

دراز شدن

کلفت شدن

و قالب بندی

دراز شدن: صفحه غضروفی اپی فیزیال Epiphseal Cartilage Disc توأم سلولهای غضروفی بصورت ستون و همچنین ماده زمینه‌ای آهکی نشده Osteoide Tissue می‌سازد که پس از کالسیفیکاسیون تبدیل به استخوان میشود - بنا بر این دراز شدن استخوان از متافیز است و مسئله دراز شدن عمومی Elongation در کار نیست (تجرباً بست های نلزی در قسمتهای مختلف طول استخوان کار گذاشته و موضوع را اثبات کرده‌اند).

همچنین مطالعات طولانی روی Brodie's abscess که نوع مخصوصی از استئومیلیت متافیز راست کمک باثبات مطلب مینماید.

**عوامل موثر روی نمو طولی:** از لحاظ عمومی یکی غدد داخلی و دیگر آویتامینوزها (بخصوص کمبود یا فقدان ویتامین D) مؤثر است. از لحاظ موضعی دو عامل در فعالیت E. C. D. مؤثر است: ضربه و آماس، هر استخوان در سن معینی نمو طولیش متوقف میشود.

**نمو عرضی** بر خلاف نمو طولی، کلفت شدن استخوان مادام العمر ادامه دارد گردش متابولیک استخوان ایجاب میکند که مرتباً تراپیکولهای کهنه جذب و منهدم شده نوع جدیدی جایگزین شوند - این جریان مافات در واقع خود يك نوع نمو است. جذب و تحلیل نسوج استخوانی اطراف کانال مرکزی استخوان است که نمو این کانال را کنترل میکند.

حاصلتاً همین تعادل بین نمو مرکزی و انهدام مرکزی است که گردش متابولیک استخوانرا منظم میکند و بدین ترتیب استخوان مخزن و انبار کلسیم بدن محسوب میشود.

**قالب بندی** Modelling همیشه باید مراعات شود - بهترین مثال صاف شدن کجی و انحنای استخوانی است متعاقب شکستگیها و امراض

متابولیک (مثل راشی تیسیم) محتملا همین اختلالات قالب‌گیری استخوان است که امراضی نظیر - Diaphysal aclasis را بوجود می‌آورد .  
 بنظر میرسد که ویتامین آ. در قالب‌گیری استخوان نقشی دارد قدرت قالب بندی در بلوغ خیلی کم میشود اما تا مادام‌العمر بطور اندک میماند بهترین مثال کوچک شدن کال های برجسته و بزرگ استخوانی و همچنین صاف شدن تیزی های نوك استخوان است که معمولا بعد از شکستگیها ایجاد میشود .

### ۳ - التیام شکستگیها

تجربیات آقاران پزشکان Uriet, Johnson بسیار کمک کننده است :  
 التیام شکستگیها در سه مرحله صورت میگیرد : **((مرحله کال مقدماتی))**  
**((کال لیفی - غضروفی))** و بالاخره **((کال استخوانی))** .

**کال مقدماتی** : ظرف ۱-۳ هفته نسج جوانه‌دار عروقی Pro-Callus بطور کامل جای هماتوم اولیه را میگیرد که فرقی با سایر انواع بافت همبندی ندارد ضمنا واکنش سلولی شدید بصورت آماس بروز میکند .  
**کال لیفی - غضروفی** : مختص بافت استخوان Fibrocartilaginous Callus است ودر سایر انواع بافت همبندی وجود ندارد - یکپخته که از تشکیل کال مقدماتی گذشت کال لیفی - غضروفی در آن شروع به تشکیل میکند .

**کال استخوانی Bony Callus** : استخوان جدید بصورت ورقه زیر ضریعی و زیر پرده اندوستئال شروع به تشکیل میکند این استخوان سازی جدید تا چند سانتیمتر بالا و پائین مقاطع شکستگی توسعه دارد . از طرفی قشر تراکم استخوانی تا حدود یک سانتیمتر بالا و پائین مقاطع شکستگی تراکم خود را از دست میدهد و بنسج متخلخل استخوانی Spongiosa مبدل میشود .  
 حدود سه هفته پس از تشکیل کال لیفی - غضروفی ، استخوانسازی در آن شروع میشود . این استخوانسازی از سه مبدأ است : پرده خارجی پرده داخلی و قشر تراکم مجاور مقاطع شکستگی که به Spongiosa مبدل میشود .  
 محتملا فیبرو بلاستها ، استئوبلاست میشوند اما درست معلوم نیست تکلیف کندرو بلاستها چه میشود .

کندی التیام شکستگیها : معمولابعلت اینستکه گچ‌گیری ایجاد بی‌حرکتی کامل نکرده و یا اینکه مدت گچ‌گیری ناکافی بوده است .  
 گاهی ماهیت خود شکستگی ایجاد «کندی التیام» میکند : مثل تعدد زیاد قطعات - قطع شراین اصلی تغذیه‌ای عفونت یا قرار گرفتن نسج غیر استخوانی بین مقاطع شکسته interposition ندرتا علل متابولیک در کاراست : مثل دیابت و آویتامینوز C

### تغییرات بیوشیمیک و رادیولوژیک همراه با شکستگی

تغییر مهم بیوشیمیک خون بالا رفتن مقدار فسفر است که از ۴ میلی گرم درصد به ۹ میلی گرم در صد میرسد بعلاوه دفع آن در ادرار نیز زیاد میشود و علت آن با احتمال زیاد صفر عضلانی است که نتیجه بی‌حرکتی است .  
 مقدار کلسیم خون ، برخلاف تصور اولیه ، ثابت است .

از لحاظ رادیولوژیک؛ استخوان شکسته، بالا و پائین مقاطع شکستگی شفافتر از معمول است و گرنه علامت بطنی التیام است.

ضمناً باید متوجه بود که کال استخوانی در بدو تشکیل از لحاظ رادیولوژیک نامرئی است در حالیکه تستهای بالینی وجود آنرا مسلم میدارد.

### پیوند استخوان

مطالعات و تجربیات آقایان پزشکان Gallier, Robertson بسیار کمک کننده است دو سری تجربیات صورت گرفته است:

پیوند استخوان در عضله و پیوند استخوان در استخوان

**الف: پیوند استخوان در عضله** - چون واکنش استخوان اطراف

در کار نیست فرصت خوبی برای مطالعه است. قطعه‌ای از استخوان رادیوس در عضله پشت پیوند میشود - سگ حیوان مورد آزمایش است.

**Autograft - A:** استخوان متراکم: **هفته اول:** نسج جوانه‌ای در پیوند

رخنه میکند - عروق پیوند ترومبوزه و سلولها می‌میرند فقط سلولهای دهانه‌های مجاری هاورس زنده میمانند - **برده ضریع ضخیم میشود.**

**هفته دوم:** ضریع بنمو خود دامه داده تراکولهای جدیدی درست

میکند - در سطح اندوستئال نیز همین کیفیت برقرار است لاکونها خالی اما مجاریها و رس اغلب عروق جدیدی پیدا میکنند - جذب پیوند - چه از سطح

و چه از داخل کانالها شروع میشود.

**هفته سوم:** جذب Absorbion سریعتر میشود و بافت جوانه‌ای

جدید از طرف دیگر مرتباً استخوان اسفنجی میسازد.

**ماه سوم:** پیوند اولیه کاملاً جذب و بجایش استخوان متخلخل بانوده

نامنظمی که نصف وزن پیوند اولیه را دارد ایجاد میشود - چون این استخوان عملی ندارد بتدریج خودش جذب میشود و پس از سه ماه دیگر در محل پیوند بافت

التیامی باقی میماند و بس.

**استخوان اسفنجی:** نحوه کار مثل در مورد استخوان متراکم است اما

بسرعت جذب و جایگزینی Absorbion, Substitution خیلی بیشتر است. ضمناً تعداد بیشتری از سلولهای اولیه باقیمانند.

**Heterograft - B:** جذب بهمان نحو است اما جایگزینی نیست (استخوان

سازی جدید پیدا نمیشود).

چنانچه اتو - گرافت را بجوشانیم سرنوشتش مثل هتروگرافت میشود

**ب پیوند استخوان در استخوان:**

در تجربه اول (ش ۱) از ناحیه متراکم قشری استخوان مکعب مستطیلی

برداشته شده بلافاصله در بستر خود پیوند میشود:

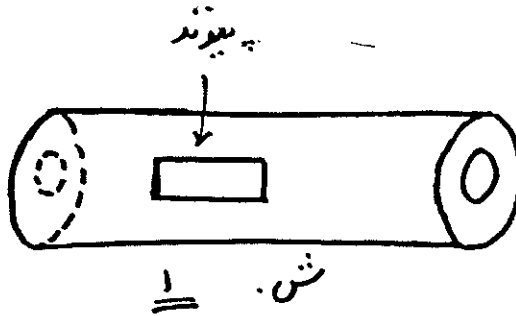
**هفته اول:** سلولهای استخوانی سطحی زنده ولی سلولهای لاکونها و

مجاری هاورس مرده‌اند.

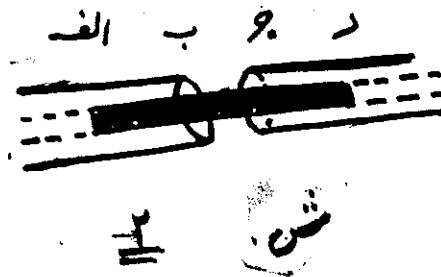
**هفته دوم:** استخوانسازی زیر ضریعی کم اما زیر طبقه اندوستئال زیاد

است (بستر اصلی پیوند).

**هفته سوم:** عروق پیوند کامل است - استخوان سازی در سطح و



عمق پیش میرود .  
**ماه سوم** : يك مكعب مستطیل از استخوان متخلخل بهمان ابعاد پیوند اولیه داریم که بتدریج متراکم میشود .  
 در تجربه دوم ، (ش ۲) پیوند بین دو انتهای استخوان است .



سرنوشت قطعات الف - ب و ج د مثل تجربه قبل بوده اما وضع قطعه میانی ب - ج - بدین شرح است :  
 ۳ - { هفته پس از مرگ کامل این قطعه عروق در آن نفوذ میکند - حلقه های جدید استخوانی در ب و ج تشکیل میشود که مبداء آنها از میزبان است - ب - ج بتدریج تحلیل میرود و فقط از هفته ۶ تا ۸ است که استخوانسازی تازه شروع میشود در هفته پنجم تخلخل Porosity بحداکثر است و استخوان خیلی ترد Fragile میشود . از هفته ۶-۸ بعد کلفتی ب - ج شروع میشود .

**انواع پیوند استخوان** اتو - گرافت خوب است اما قسمت اعظم سلولهای مرده سلولهای جدید استخوانی جایش را میگیرند .  
 آقایان پزشکان گالیه و روبرتسن در تجربیات خود در انسان هترو - گرافت هم مصرف کردند اما عملاً مفید ندیدند چون زمان لازم برای «گرفتن» پیوند خیلی خیلی زیاد بود .  
 پیوند ممکن است يك قطعه ای یا بقطعات خیلی ریز باشد - مزیتی که

نوع اخیر دارد اینستکه اولاً زوایا و گوشه‌ها را خوب پر میکند و ثانیاً در صورت بروز عفونت تمامی دفع نمیشود.

**قدرت استخوان** قدرت استخوان متراکم معادل آهن قالبی Cost Iron است (با شکل و کیفیات مشابه) - فقط در مقابل فشارهای چرخش و پیچاندنی Twisting force استخوان ضعیفتر است. در این مورد استخوان از آهن ضعیفتر و از چوب محکمتر است. بعلاوه استخوان تا حد کمی (قابلیت ارتجاع Elasticity هم دارد. تنها در راشی‌تیسیم است که استحکام استخوان کم میشود.

\*\*\*

### موارد استعمال پیوند استخوانی

- ۱ - پر کردن حفرات یا کمبودهای ناشی از کیست - تومر ...
- ۲ - برای آرترو دز و پرکردن حد مفصلی
- ۳ - برای برقراری طول استخوانهای دراز
- ۴ - Arthrorisis
- ۵ - برای مفصل کاذب
- ۶ - برای تسریع التیام، استحکام یا پر کردن حفرات در موارد زیر:
  - کندی التیام بدی التیام Mal union - شکستگیهای تازه و استئوتومی‌ها.
  - مطلب مهمی که باید در مد نظر باشد اینستکه رویهمرفته در مورد پیوند استخوانی؛ استخوان متراکم برای استحکام و استخوان متخلخل برای استخوانسازي Osteogenesis است - در واقع استخوان متخلخل جنبه يك « پیوند بیولوژیک » دارد.

**منابع پیوند:** در مورد **اتو - گرافت** از محل‌های زیر معمولاً باید استفاده کرد: تی‌ی‌ا - پرونه - لگن خاصره و برجستگی بزرگ استخوان ران در مورد همو - گرافت؛ دهنده از لحاظ نداشتن سپتی سمی، مالاریا - سرطان - سل - سیفلیس باید مطمئن باشد - Rh اهمیتی ندارد.

در مورد هتروگرافت: اکثر محققین معتقدند بیفایده است - اخیراً یکنوع هترو - گرافت بازار ایران عرضه شده - بعضی از همکاران در موارد متعددی از آن استفاده کرده‌اند - نگارنده در دو مورد از آن استفاده کرده‌ام. اظهار نظر در مورد نتایج فعلاً زود است.

### بانک استخوان

اتوگرافت از لحاظ بیولوژیک تاحدی به هموگرافت مزیت دارد اما عملاً معایبی هم دارد: یکی ازدیاد طول مدت عمل و همچنین عظمت عمل است. مسئله دیگر محدودیت مقدار استخوانی است که میشود برای پیوند بکار برد - مسئله سوم محافظت‌های بعدی است که از محل دهنده باید بعمل آید.

این معایب جراحان را از دربراز ب فکر تهیه منابع سهل الوصولی انداخته و نتیجتاً بانک استخوانی بوجود آمده است.

برای تشکیل بانک استخوانی روشهای مختلفی معمول است.

الف - روش Kreuz با سرمای خیلی شدید استخوانرا منجمد میکنیم سپس در خلا آنرا خشک کرده و تا موقع مصرف بهمان وضع (درخلای) نگهداری میکنیم منتهی دیگر در حرارت عادی قابل نگهداری میباشد - استخوان برای پیوند با این روش قابل صدوراست .

ب - روش Reynolds, Oliver : از ابتدا استخوانرا در محلول مرتیولیت Merthiolate که ماده ایست ضد عفونی نگهداری میکنند (نام علمی : Sodium Ethyl mercurio - Thiosalicylate

ج - روش دیگر نگهداری دائم استخوان در انجماد است (سرمای خیلی قوی) .

د - روشی که در تهران بکار میریم اینستکه مقدماً لااقل سه روز استخوانرا در برودت سی درجه سانتیگراد زیر صفر قرار داده سپس یخچال معمولی منتقل میکنیم علت اینستکه یخچالهای با قدرت زیاد که بتواند برودت ۳۰ - ایجاد کند - تا حدودی که نگارنده اطلاع دارم - تعدادشان نسبتاً معدود است که برای امور روزمره بیمارستانی از شان استفاده میکنند و نمیتوانند آنرا دائماً در ۳۰ سانتیگراد برودت نگهدارند .

در مقاله بعدی اصول و جزئیات این روش نگاشته میشود و تعدادی از سری بیمارانی که بااین روش معالجه شده اند معرفی میشوند .  
روشهای مختلف پیوند استخوان و موارد استعمال هر یک و همچنین تهیه پیوندها بحث مفصل فنی دارد که از حوصله این نوشته خارج است و کتب معمولی جراحی ارتوپدی مطلب را بتفصیل شرح میدهد .

بنظر پر واضح میرسد که پیوند استخوان معمولاً از آخرین نیروهای ترکش یک جراح است بنا براین توسل بدان باید با در نظر گرفتن جمیع جهات و با نهایت دقت، و احتیاط باشد - شرائط مناسب برای پیوندرا دقیقاً باید بدانیم: بستر محل بین پذیرش پیوند باید تغذیه کافی داشته بدون نسج لیفی والتیامی باشد - بین میزبان و میهمان **حد اکثر تماس** ممکن برقرار شود و بالاخره دوخت و دوز طبقات تشریحی با دقت هرچه تمامتر انجام گیرد .

در مورد شکستگیهای کهنه بامفصل کاذب که منتظر پیوند استخوانی اند رادیوگرافی تا حدی پیش آگهی را روشن میکند :  
در مورد استئوپوروز پیش آگهی بهتر از استئو - اسکروز است .

#### References:

- 1) Journal of Bone and Joint Surgery Vol. 45-B, No. I Feb. 63
- 2) J.B.J.S. - Vol 45-B, No. II May 63
- 3) J.B.J.S. - Vol. 45-B, No. III Aug. 63
- 4) J.B.J.S. - Vol. 46-B, No. I Feb. 64
- 5) Text book of Surgical physiology. jamieson and kay -
- 6) Operative orthopaedics. Vol. I , II - Campbell and Speed.